BÁO CÁO MỘT TRƯỜNG HỢP U CƠ TRƠN LÀNH TÍNH DI CĂN Ở PHỔI

Vũ Thị Hiếu, Nguyễn Sơn Lam*, Ngô Quốc Đạt***

TÓM TẮT

U cơ trơn di căn lành tính là một bệnh hiếm gặp, thường gây bệnh ở người phụ nữ độ tuổi tiền mãn kinh với tiền căn u cơ trơn tử cung, đã điều trị cắt bỏ u cơ hoặc cắt tử cung. Đặc trưng của bệnh gây ra nhiều u cơ trơn, không đau, bên ngoài tử cung, đặc biệt có thể cho di căn đến các cơ quan khác, trong đó phổi là vị trí di căn thường gặp nhất. Bệnh thường biểu hiện nhiều năm sau phẫu thuật tử cung.

Chúng tôi báo cáo 1 trường hợp u cơ trơn lành tính tử cung di căn phổi ở bệnh nhân nữ 51 tuổi. Bệnh nhân đã trải qua cắt bỏ tử cung vì u cơ trơn tử cung cách đây 17 năm. X quang và CT scan ngực ghi nhận nhiều nốt trong phổi. Xét nghiệm mô bệnh học và hóa mô miễn dịch xác định u có nguồn gốc cơ trơn lành tính.

***Từ khóa**: U cơ trơn lành tính di căn, di căn phổi, u cơ trơn.*

ABSTRACT

PULMONARY BENIGN METASTASIZING LEIOMYOMA: A CASE REPORT AND LITERATURE REVIEW

Vu Thi Hieu, Nguyen Son Lam, Ngo Quoc Dat

* Y Hoc TP. Ho Chi Minh * Supplement of Vol. 20 - No 2 - 2016: 319 - 323

Benign metastasizing leiomyoma is a rare condition affecting usually premenopausal women with a history of uterine leiomyoma, who have undergone treatment by myomectomy or hysterectomy. It is characterized by development of multiple, indolent, smooth muscle tumors outside the uterus, and manifests several years after the uterine surgery. This is a benign spindle-shaped smooth muscle cell tumor pathologically but metastasizes to the extrauterine organs. Lung is the most common site of metastasis. We report a case of pulmonary BML from the uterus in a 51-year-old woman. The patient had undergone hysterectomy for uterine leiomyoma over 17 years. Multiple nodules were identified in the lung by a chest radiograph and computed chest tomography. Histopathological examination and immunohistochemical staining were performed to confirm diagnosis.

***Key words**: Benign metastasizing leiomyoma (BML), pulmonary metastases, leiomyoma.*

TỔNG QUAN

U cơ trơn lành tính di căn là bệnh lý hiếm gặp, với khoảng 100 ca đã được báo cáo và phổi là vị trí di căn thường gặp nhất[2,12]. Bệnh thường gặp ở phụ nữ tiền mãn kinh với tiền căn u cơ trơn tử cung, đã trải qua điều trị cắt bỏ u cơ hoặc cắt tử cung[2,12].

Bệnh biểu hiện tổn thương dạng nhiều nốt với mô học là các u tế bào cơ trơn ở phổi, hạch, mô mềm sâu, mạc treo ruột, xương, vú, tim[2,3,8,12]. Những tổn thương này phát triển chậm và không có triệu chứng nên thường được chẩn đoán tình cờ[1].

Trong báo cáo này, chúng tôi mô tả một trường hợp BML di căn ở phổi.

GIỚI THIỆU BỆNH ÁN

Bệnh nhân Trần Thị L, nữ, 51 tuổi, nội trợ, địa chỉ: Long Thành, Đồng Nai, khám bệnh vì ho khan khoảng 7 ngày, đau ngực khi ho, không sốt.

Tiền căn

- Chẩn đoán u xơ tử cung và cắt tử cung tại

* Khoa Giải phẫu bệnh, Bệnh viện Lao và Bệnh phổi Phạm Ngọc Thạch
** Bộ môn Giải phẫu bệnh, Đại học Y Dược TP. HCM
Tác giả liên lạc: TS.BS Ngô Quốc Đạt *ĐT*: 0903619468 *Email*: ngoquocdat@ump.edu.vn

Bệnh viện Từ Dũ cách đây 17 năm. PARA: 2012. Không điều trị nội tiết tố.

- Tăng huyết áp 03 năm nay, huyết áp cao nhất: 180/90mmHg. Không hút thuốc lá. Không ghi nhận viêm gan siêu vi B, C, lao.

Lâm sàng

Tỉnh, tiếp xúc tốt, thể trạng trung bình. BMI= 18,1. Hạch ngoại biên không sờ chạm. Các cơ quan chưa ghi nhận bất thường.

Xét nghiệm

Công thức máu: bình thường

Sinh hóa: bình thường

Siêu âm phụ khoa: tử cung đã cắt. Buồng trứng (P): không thấy, buồng trứng (T) không ghi nhận u.

X quang ngực thẳng

- Có hai thương tổn nốt, nằm kề nhau, trong vùng ngoại biên thùy lưỡi phổi trái, kích thước khoảng 1 cm và 1,2 cm bờ trơn láng (hình 1).

- Một thương tổn nốt khác nằm trong vùng ngoại biên thùy dưới phổi phải, kích thước khoảng 2 cm, bờ trơn láng.

- Khí quản thoáng, không tắc nghẽn. Không thấy tràn dịch màng phổi 2 bên. Không thấy hạch trung thất, hạch rốn phổi 2 bên.

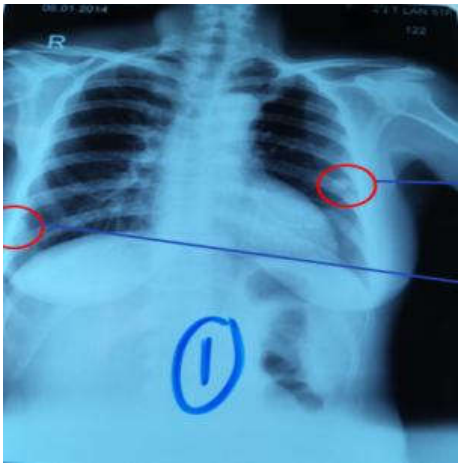

Hình 1: *X quang ngực thẳng cho thấy nốt mờ thùy lưỡi phổi trái và thùy dưới phổi phải, không tràn dịch màng phổi.*

CT Scan ngực

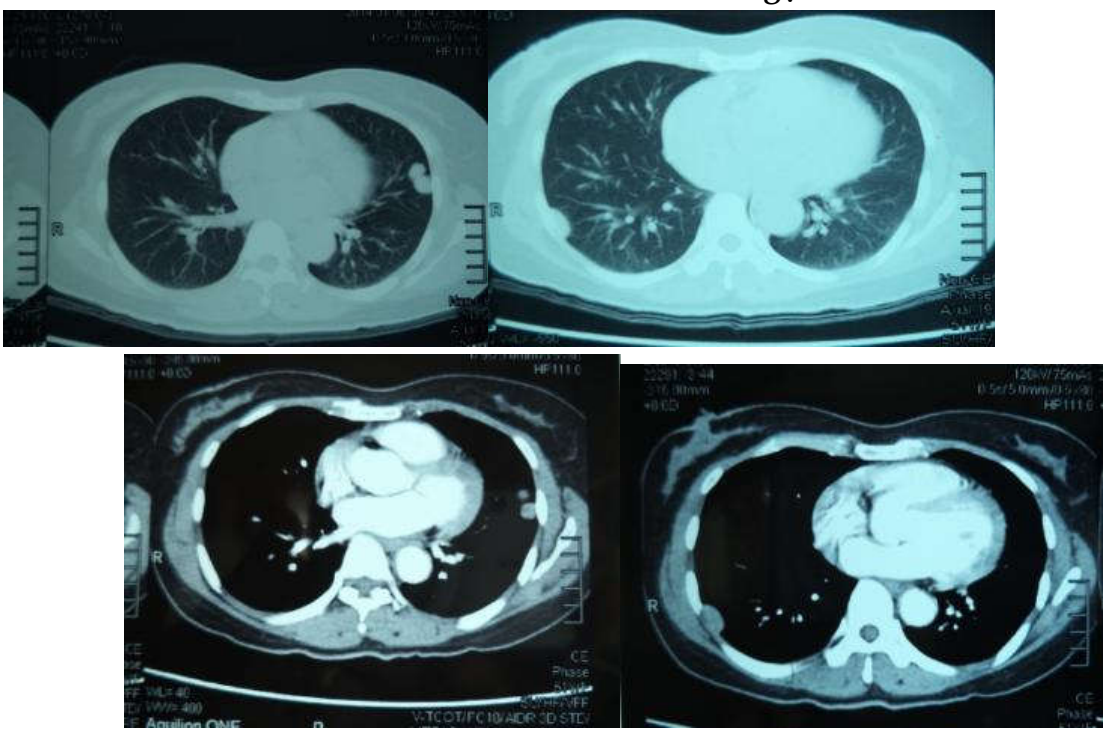

Hình 2: *CT scan ngực cho thấy thương tổn đa nốt rải rác vùng ngoại biên 2 phổi (2 nốt trong thùy lưỡi phổi trái, 1 thương tổn nốt trong thùy dưới phổi phải.*

Nội soi phế quản

Không thấy tổn thương trong khí quản và phế quản hai bên.

Xử trí

VATS (Video-Assisted Thoracoscopic Surgery) sinh thiết lấy trọn u phổi trái

Kết quả giải phẫu bệnh (Mã số PT 103/14)

Mô tả đại thể

Mẫu mô đường kính 1cm, màu trắng, đặc, chắc, bề mặt trơn láng lấy 1 mảnh (hình 3).

Hình 3: *Mẫu mô u đường kính 1cm, màu trắng, đặc, chắc, bề mặt trơn láng*

Mô tả vi thể: Số tiêu bản: PT 103/14

Nhuộm HE: Mẫu mô tăng sản các tế bào sợi cơ trơn có dạng thon dài, khá đều đặn, nhân nhỏ, tăng sắc, bào tương rộng, xếp thành bó song song với nhau (hình 4).

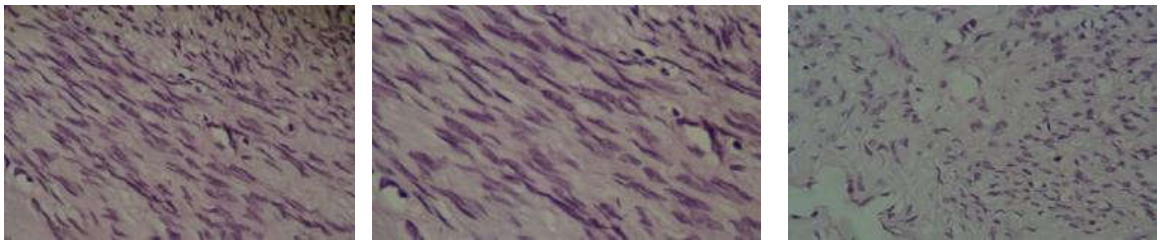

Hình 4*: Các tế bào sợi cơ trơn có dạng thon dài, khá đều đặn, nhân nhỏ, tăng sắc, bào tương rộng, xếp thành bó song song với nhau.*

Nhuộm hóa mô miễn dịch: Vimentin(+), Desmin (+), Synaptophysin (-), Myosin (-).

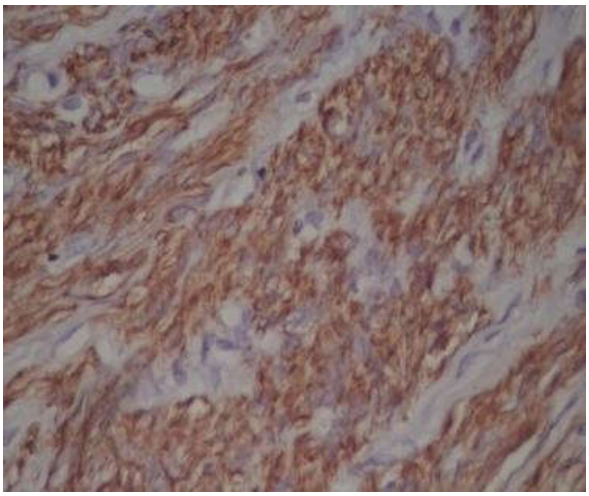

Hình 5*: Nhuộm HMMD: Vimentin (+)*

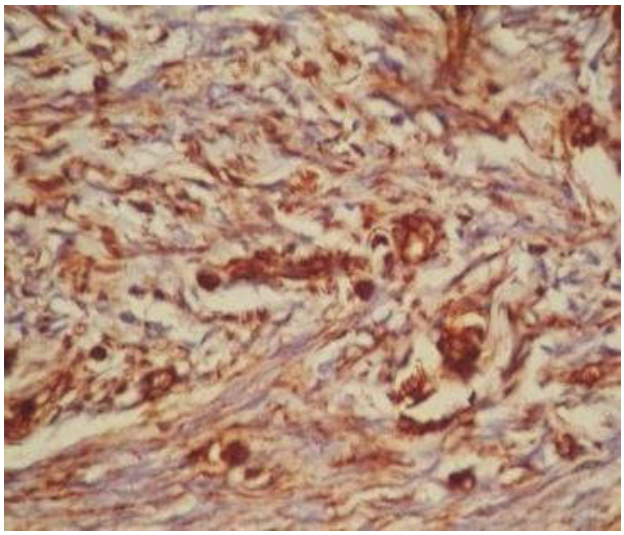

Hình 6*: Nhuộm HMMD: Desmin (+)*

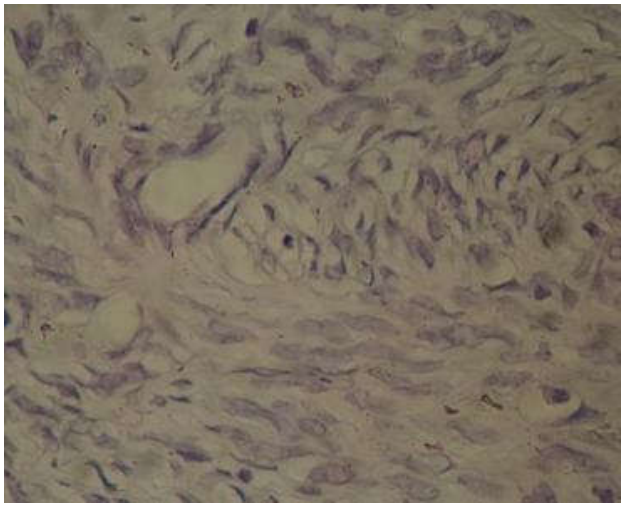

***Hình 7**: Nhuộm HMMD: Synaptophysin (-)*

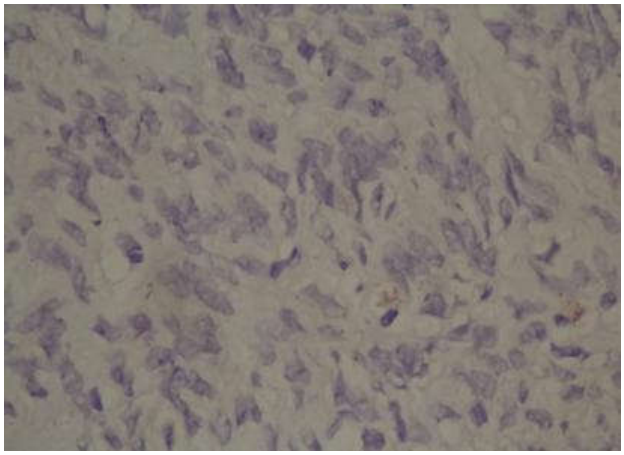

***Hình 8:** Nhuộm HMMD: Myosin (-)*

Chẩn đoán giải phẫu bệnh: U cơ trơn lành tính di căn ở phổi (benign metastasizing leiomyoma).

Theo dõi

Bệnh nhân không nhận được điều trị thêm, và cho đến nay (sau 1,5 năm theo dõi), không có bằng chứng cho thấy bệnh tái phát.

BÀN LUẬN

Dịch tễ học

BML là bệnh hiếm gặp, được Steiner báo cáo đầu tiên vào năm 1939[13]. Thường gặp ở phụ nữ khoảng 50 tuổi, hơn phân nửa là người Mỹ gốc Phi[2]. Tổn thương phổi có thể gặp trước, cùng lúc hoặc sau nhiều thập kỷ cắt tử cung với chẩn đoán u cơ trơn[1,2]. Đa số không triệu chứng nên thường được chẩn đoán tình cờ, trừ khi u lớn gây khó thở, ho, đau ngực, suy hô hấp[1,2,5]. Bệnh thường gặp ở phụ nữ tiền mãn kinh với tiền căn u cơ trơn tử cung, đã trải qua điều trị cắt bỏ u cơ hoặc cắt tử cung[2,12] và thường phát triển chậm hoặc ngưng lại sau mãn kinh[2].

Nguồn gốc tế bào

BML bao gồm nhiều tế bào cơ trơn. Hầu hết có nguồn gốc từ tử cung[2]. Di truyền học: mất đoạn cuối nhánh dài NST 19, 22 (19q, 22q)[11]. So sánh lai hóa gen cũng tìm thấy sự thay đổi gen phức tạp, chồng lắp có ý nghĩa trong u cơ trơn tử cung và tổn thương phổi, cho thấy rằng 2 tổn thương liên quan chặt chẽ với nhau[9]. Những nghiên cứu về di truyền học chỉ ra rằng BML là một u tân sinh thật sự hơn là một tăng sản tại chỗ, tổn thương tại phổi là u từ tử cung di căn, mặc dù mô học lành tính[2,9,11].

Chẩn đoán hình ảnh

X quang, các tổn thương có xu hướng giới hạn rõ, nhiều nốt ở 2 phổi, thường không vôi hóa, kích thước 0,5 – 10cm, có thể có dạng hạt kê[2,4,7].

Mô học

Đại thể

Nhiều u giới hạn rõ, phân bố khắp phổi, màu trắng đến nâu vàng nhạt, kích thước 0,5 đến 10cm, không hoại tử hoặc xuất huyết, có thể tạo nang[2].

Vi thể

Tổn thương gồm các tế bào hình thoi với đầu tù, nhân đồng nhất, điển hình, không chồng lắp, không tăng sắc, nhiễm sắc thể phân tán, bào tương nhuộm màu eosin. Xen giữa các tế bào hình thoi là collagen, u không có hoại tử[2]. Hầu như không có phân bào. Nếu >5 phân bào / 50 quang trường lớn: nên nghĩ đến: leiomyosarcoma[6].

Nhuộm HMMD: Vimentin(+), Actin(+), Desmin(+)[2], Progesterone receptor(+), Estrogen receptor(+)[2,10,11].

Điều trị

Hiện nay, phẫu thuật cắt bỏ là điều trị chính. Nếu tổn thương không được cắt bỏ vì một vài lý do, điều trị nội tiết tố cần được xem xét thay thế. Các khối u cho thấy nhạy cảm với liệu pháp hormon: progestin, cắt bỏ buồng trứng, dẫn xuất hormon phóng thích gonadotrophin tác dụng kéo dài[2,7].

Tiên lượng

Tiên lượng tốt, thời gian sống còn: nhiều năm. Trong vài trường hợp, tổn thương có thể lớn dần, và thậm chí gây ảnh hưởng hô hấp. Tuy nhiên, kích thước u thường giảm dần sau thời kỳ mãn kinh[2].

Chẩn đoán phân biệt[2]

+ U cơ trơn nguyên phát ở phổi

+ Sarcôm cơ trơn

+ Sarcôm cơ trơn di căn phổi

+ Sarcôm mô đệm nội mạc tử cung di căn phổi

KẾT LUẬN

BML là một khối u giáp biên ác với đặc điểm mô học lành tính, nhưng hoạt tính sinh học cho thấy ác tính. Mặc dù, đây là bệnh hiếm gặp nhưng BML cũng cần được nghĩ đến ở những phụ nữ biểu hiện một hoặc nhiều nốt ở phổi, có tiền căn u cơ trơn tử cung. Việc chẩn đoán được thực hiện với sự thận trọng khi phẫu thuật lấy mẫu mô, xét nghiệm giải phẫu bệnh, nhuộm hóa mô miễn dịch để loại trừ sarcôm cơ trơn và u cơ trơn nguyên phát tại phổi. Bệnh nhân cần được theo dõi lâu dài sau phẫu thuật.

TÀI LIỆU THAM KHẢO

1. Abramson S, Gilkeson RC, Goldstein JD, Woodard PK, Eisenberg R, et al. (2001). "Benign metastasizing leiomyoma: clinical, imaging, and pathologic correlation". *AJR Am J Roentgenol*, 176(6): 1409-13.
2. Allen TC, Cagle PT, Flieder DB (2013). "*Mesenchymal and miscellaneous neoplasms*". In: Philip Hasleton, Douglas B. Flieder, Editors, *Spencer's Pathology of the Lung*, Cambridge University Press, New York, USA, 6th. pp. 1224-1315.
3. Beck MM, Biswas B, D'Souza A, Kumar R (2012). "Benign metastasising leiomyoma after hysterectomy and bilateral salpingo-oophorectomy". *Hong Kong Med J*, 18 (2): 153-5.
4. Caminati A, Cavazza A, Mirenda MR, Harari S (2011). "A 69-year-old female with multiple, bilateral pulmonary nodules". *Eu Respir Rev*, 119: 56-59.
5. Esteban JM, Allen WM, Schaerf RH (1999). "Benign metastasizing leiomyoma of the uterus: histologic and immunohistochemical characterization of primary and metastatic lesions". *Arch Pathol Lab Med*, 123(10): 960-2.
6. Hafiz MA, Wang KP, Berkman A (1994). "Fine needle aspiration diagnosis of benign metastasizing leiomyoma of the lung. A case report". *Acta Cytol*, 38(3): 398-402.
7. Horstmann JP, Pietra GG, Harman JA, Cole NG, Grinspan S (1977). "Spontaneous regression of pulmonary leiomyomas during pregnancy". *Cancer*, 39(1): 314-21.
8. Kang MW, Kang SK, Yu JH, Lim SP, Suh KS, et al. (2011). "Benign metastasizing leiomyoma: metastasis to rib and vertebra". *Ann Thorac Surg*, 91(3): 924-6.
9. Lee HJ, Choi J, Kim KR (2008). "Pulmonary benign metastasizing leiomyoma associated with intravenous leiomyomatosis of the uterus: clinical behavior and genomic changes supporting a transportation theory". *Int J Gynecol Pathol*, 27(3): 340-5.
10. Nuovo GJ, Schmittgen TD (2008). "Benign metastasizing leiomyoma of the lung: clinicopathologic, immunohistochemical, and micro-RNA analyses". *Diagn Mol Pathol*, 17(3): 145-50.
11. Patton KT, Cheng L, Papavero V, Blum MG, Yeldandi AV et al. (2006). "Benign metastasizing leiomyoma: clonality, telomere length and clinicopathologic analysis". *Mod Pathol*, 19(1): 130-40.
12. Pitts S, Oberstein EM, Glassberg MK (2004). "Benign metastasizing leiomyoma and lymphangioleiomyomatosis: sex-specific diseases?". *Clin Chest Med*, 25(2): 343-60.
13. Steiner PE (1939). "Metastasizing fibroleiomyoma of the uterus: Report of a case and review of the literature". *Am J Pathol*, 15 (1): 89-110.7.

Ngày nhận bài báo: *10/02/2016*

Ngày phản biện đánh giá bài báo: *25/02/2016*

Ngày bài báo được đăng: *07/04/2016*