RÒ ĐỘNG TĨNH MẠCH MÀNG CỨNG VÙNG LỀU TIỂU NÃO VỚI DẪN LƯU TĨNH MẠCH TỦY SỐNG: ĐẶC ĐIỂM TRÊN HÌNH CỘNG HƯỞNG TỪ VÀ HÌNH CHỤP MẠCH KỸ THUẬT SỐ XÓA NỀN TRONG 3 TRƯỜNG HỢP

Võ Phương Trúc, Trần Chí Cường*, Huỳnh Lê Phương***

TÓM TẮT

Mở đầu: *Rò động tĩnh mạch màng cứng vùng lều tiểu não với dẫn lưu tĩnh mạch quanh tủy sống là bệnh lý mạch máu não hiếm gặp và có thể chẩn đoán nhầm với rò động tĩnh mạch màng cứng tủy.*

Mục tiêu nghiên cứu: *Chúng tôi báo cáo 3 trường hợp rò động tĩnh mạch màng cứng vùng lều tiểu não có dẫn lưu tĩnh mạch quanh tủy, qua đó, đưa ra đặc điểm hình cộng hưởng từ gợi ý để chẩn đoán kịp thời bệnh lý này.*

Đối tượng và phương pháp: *Chúng tôi phân tích đặc điểm hình ảnh cộng hưởng từ và chụp mạch máu não xóa nền của một bệnh nhân nam và hai bệnh nhân nữ có rò động tĩnh mạch màng cứng vùng lều tiểu não với dẫn lưu tĩnh mạch quanh tủy.*

Kết quả: *Cộng hưởng từ cho thấy có hình ảnh dòng chảy mạch máu không tín hiệu ở vùng hố sau và vùng quanh tủy sống chủ yếu đoạn cổ. Chụp mạch máu não xóa nền cho thấy có rò động tĩnh mạch màng cứng vùng lều tiểu não với dẫn lưu tĩnh mạch quanh tủy.*

Kết luận: *Dấu hiệu dòng chảy mạch máu không tín hiệu trong ống sống cổ và ở vùng hố sọ sau, đặc biệt là dọc vùng lều tiểu não trên cộng hưởng từ là không thể loại trừ rò động tĩnh mạch màng cứng vùng lều tiểu não với dẫn lưu tĩnh mạch quanh tủy sống.*

Từ khóa: *rò động tĩnh mạch màng cứng lều tiểu não, dẫn lưu tĩnh mạch quanh tủy, tổn thương tủy do mạch máu.*

ABSTRACT

TENTORIAL DURAL ARTERIOVENOUS FISTULAS WITH SPINAL VENOUS DRAINAGE: MR AND ANGIOGRAPHIC FINDINGS IN THREE CASES

Vo Phuong Truc, Tran Chi Cuong, Huynh Le Phuong

* Y Hoc TP. Ho Chi Minh * Supplement of Vol. 19 - No 6 - 2015: 242 - 249

Introduction: *Tentorial dural arteriovenous fistulas with perimedullary venous drainage are rare lesions and could be misdiagnosed as spinal dural arteriovenous fistulas.*

Objective: *We report three rare cases of tentorial dural arteriovenous fistulas with perimedullary venous drainage, two cases with myelopathy and one case with no myelopathy.*

Material and methods: *one male and two female patients with MRI and DSA findings of tentorial dural arteriovenous fistulas are analysed.*

Outcome: *MR images showed cerebellopontine angle and perimedullary flow voids. Cerebral angiography showed tentorial dural arteriovenous fistulas with spinal venous drainage.*

Conclusion: *We conclude that tentorial dural arteriovenous fistulas with spinal drainage cannot be ruled out when posterior fossa and perimedullary flow voids are seen on MRI.*

Key words: *tentorial dural arteriovenous fistulas, perimedullary venous drainage, vascular myelopathy*

* Khoa chẩn đoán hình ảnh bệnh viện ĐHYD TPHCM ,**: khoa ngoại TK bệnh viện Chợ Rẫy

Tác giả liên lạc: Ths Bs Võ Phương Trúc, *ĐT*: 0908911669, *Email*: trucvp@gmail.com

MỞ ĐẦU

Rò động tĩnh mạch màng cứng trong sọ là bệnh lý mạch máu não khá phức tạp. Tuy nhiên, với sự phát triển của các phương pháp chẩn đoán hình ảnh học hiện đại như cộng hưởng từ (Magnetic Resonance Imaging) và chụp mạch máu xóa nền (Digital Substraction Angiography) đã giúp việc chẩn đoán và điều trị bệnh lý này có những bước tiến bộ đáng kể. Triệu chứng của rò động tĩnh mạch màng cứng trong sọ rất đa dạng từ đau đầu, ù tai, đến đỏ mắt, lồi mắt, khiếm khuyết thần kinh hay các triệu chứng của tăng áp lực nội sọ. Đặc điểm đường dẫn lưu tĩnh mạch của rò động tĩnh mạch màng cứng là nguyên nhân chủ yếu gây ra những triệu chứng của bệnh. Do đó, việc chỉ định điều trị và tiên lượng diễn tiến bệnh tùy thuộc chủ yếu vào đặc điểm đường dẫn lưu tĩnh mạch[2]. Có những trường hợp rò ít gây nguy hiểm, cũng có những trường hợp rò có thể gây diễn tiến xấu rất nhanh và đôi khi có thể gây chẩn đoán nhầm như trong trường hợp rò động tĩnh mạch màng cứng vùng lều tiểu não với dẫn lưu tĩnh mạch quanh tủy sống là hiếm gặp và cũng thường bị nhầm với rò động tĩnh mạch màng cứng tủy.

Rò động tĩnh mạch màng cứng tủy là nguyên nhân thường gặp của bệnh lý tủy do nguyên nhân mạch máu[5]. Vị trí rò động tĩnh mạch thường ở màng cứng vùng ngực hoặc thắt lưng. Những vị trí rò không thường gặp như ở vùng cùng cụt[5] hoặc nội sọ[11] có thể bị chẩn đoán nhầm hoặc chậm trễ. Tổn thương tủy trong rò động tĩnh mạch màng cứng thường do ứ trệ máu trong hệ tĩnh mạch và do dẫn lưu tĩnh mạch kém trong tủy[8].

Mục tiêu nghiên cứu

Chúng tôi báo cáo ba trường hợp rò động tĩnh mạch màng cứng vùng lều tiểu não có dẫn lưu tĩnh mạch quanh tủy, qua đó, đưa ra đặc điểm hình cộng hưởng từ gợi ý để chẩn đoán kịp thời bệnh lý này.

ĐỐI TƯỢNG VÀ PHƯƠNG PHÁP

Chúng tôi phân tích đặc điểm hình ảnh cộng hưởng từ sọ não và cột sống của một bệnh nhân nam và hai bệnh nhân nữ có rò động tĩnh mạch màng cứng vùng lều tiểu não với dẫn lưu tĩnh mạch quanh tủy trên các hình T1W, T2W và hình chụp kỹ thuật số xóa nền hệ động mạch cảnh trong, cảnh ngoài, đốt sống qua ngõ vào từ động mạch đùi.

TRƯỜNG HỢP 1

Bệnh nhân nam Lê Tuấn T., 69 tuổi, vào viện vì tê yếu tay chân 2 tuần trước nhập viện. Từ lúc nhập viện, ngày thứ 1: bệnh nhân đau cổ, tê yếu tứ chi. Ngày thứ 2: yếu liệt tứ chi 4/5, ngưng thở, rối loạn cơ vòng. Từ ngày thứ 3: bệnh nhân vẫn tỉnh táo nhưng phải thở máy, liệt hoàn toàn tứ chi, rối loạn cảm giác.

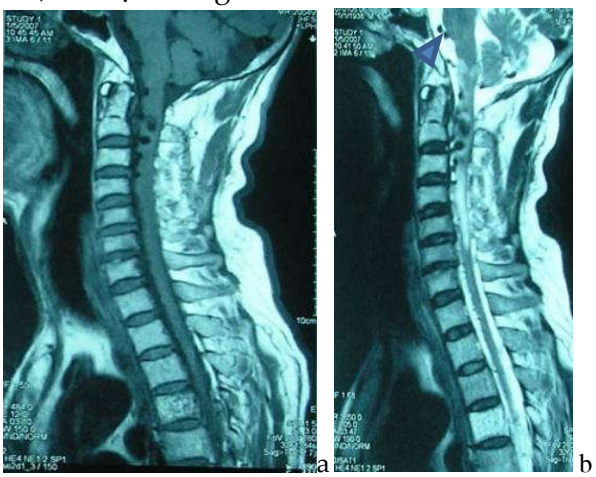

Hình 1 a,b: *Trường hợp 1. Cộng hưởng từ cột sống cổ hình T1W cắt đứng dọc (a) và T2W cắt đứng dọc (b), hình ảnh dòng chảy mạch máu không tín hiệu ở vùng hố sau (đầu mũi tên) và trong ống sống đoạn cổ và ngực cao và trong tủy ở đoạn cổ cao với tín hiệu thấp trên hình T1W và T2W; túi tĩnh mạch dãn có huyết khối chèn ép tủy ngang mức C2 (b); phù tủy ở vùng trung tâm tủy từ hành tủy đến ngang mức C6 tín hiệu cao trên hình T2W, phần ngoại vi tủy sống được bảo tồn*

Hình cộng hưởng từ cho thấy hình ảnh dòng chảy mạch máu không tín hiệu (vascular flow-voids) ở vùng hố sau và trong ống sống đoạn cổ và ngực cao với các mạch máu dãn

trên bề mặt tủy và trong tủy ở đoạn cổ cao; phù ở vùng trung tâm tủy từ hành tủy đến ngang mức C6, phần ngoại vi tủy sống được bảo tồn (hình 1a, b).

Chụp mạch kỹ thuật số xóa nền động mạch cảnh trong hai bên cho thấy rò động tĩnh mạch màng cứng vùng lều tiểu não từ các nhánh màng cứng của động mạch cảnh trong phải đoạn xoang hang dẫn lưu vào tĩnh mạch trước cầu não và trước tủy (hình 1c-e). Bệnh nhân tử vong sau thở máy 20 ngày.

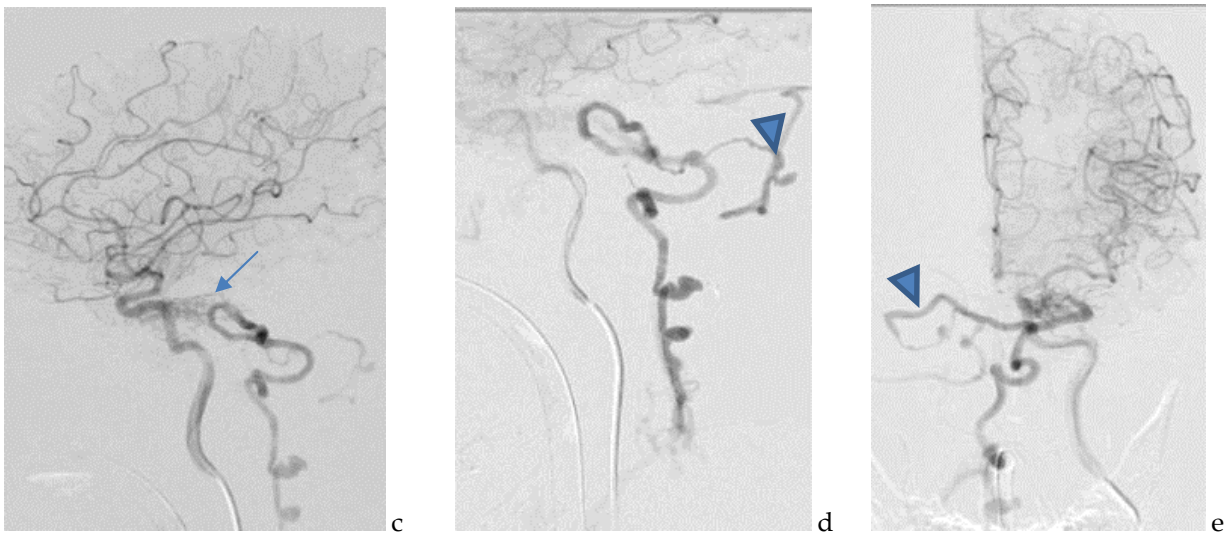

Hình 1 c,d,e: *Trường hợp 1. Hình chụp mạch máu xóa nền động mạch cảnh trong trái tư thế nghiêng 90 độ thì động mạch sớm (c), thì động mạch muộn (d) cho thấy rò động tĩnh mạch màng cứng vùng lều tiểu não (mũi tên) từ các nhánh màng cứng của động mạch cảnh trong phải đoạn xoang hang dẫn lưu vào tĩnh mạch trước cầu não và trước tủy; tư thế nghiêng (d) và thế thẳng (e) cho thấy giãn tĩnh mạch tiểu não (đầu mũi tên).*

TRƯỜNG HỢP 2

Bệnh nhân nam Nguyễn Tiến Đ., 38 tuổi, nhập viện vì liệt tứ chi. Khám thấy bệnh nhân tỉnh, liệt tứ chi 4/5-3/5, phản xạ gân xương giảm, rối loạn tiêu tiểu không tự chủ. Từ ngày thứ hai bệnh nhân khó thở, liệt tứ chi tiến triển.

Cộng hưởng từ cột sống cổ (hình 2 a-d) cho thấy hình ảnh dòng chảy mạch máu không tín hiệu ở vùng hố sau và trong ống sống cổ với túi tĩnh mạch dãn có huyết khối và gây phù nề tủy cổ.

Chụp xóa nền động mạch cảnh ngoài bên phải (hình 2e) cho thấy rò động tĩnh mạch màng cứng vùng lều tiểu não từ các nhánh màng cứng chủ yếu từ động mạch màng não giữa và động mạch màng não phụ; Chụp xóa nền động mạch cảnh trong phải (hình 2f) cho thấy rò động tĩnh mạch màng cứng vùng lều tiểu não từ các nhánh màng cứng của động mạch cảnh trong phải đoạn xoang hang dẫn lưu về tĩnh mạch tủy trước kèm túi dãn tĩnh mạch có huyết khối.

Sau khi can thiệp bơm keo *Histoacryl* (n-butyl-2-cyanoacrylate: *NBCA*) gây tắc lỗ rò cho thấy đường rò đã mất. Bệnh nhân bớt khó thở, sức cơ hồi phục dần sau đó phục hồi hoàn toàn 5/5.

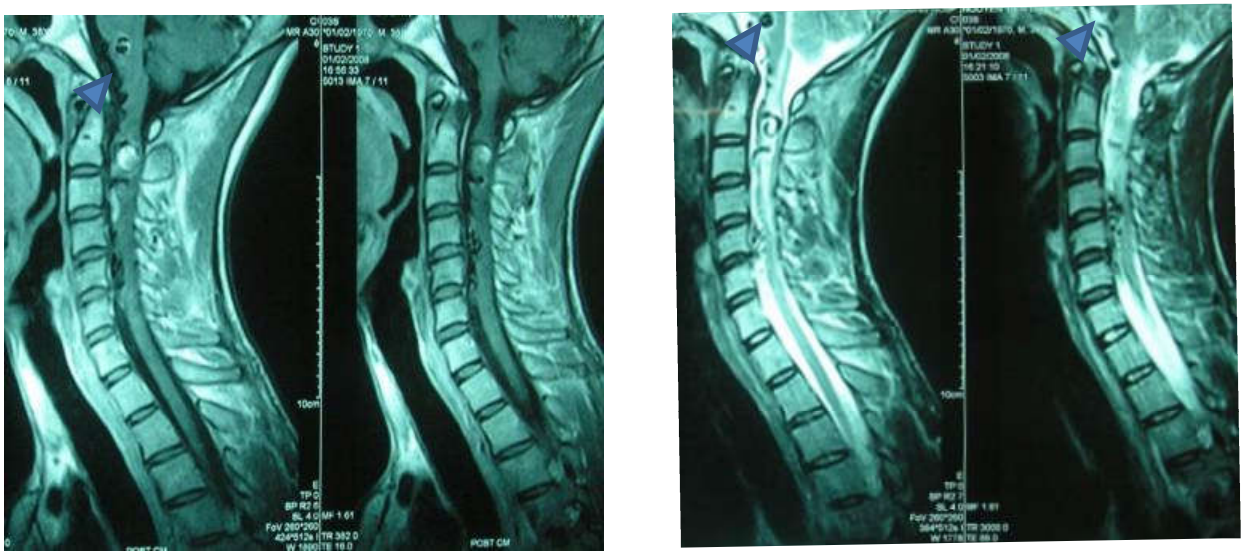

Hình 2 a-d: *Trường hợp 2. Cộng hưởng từ cột sống cổ hình T1W cắt đứng dọc (a,b) và T2W cắt đứng dọc (d,e) cho thấy hình ảnh dòng chảy mạch máu không tín hiệu ở vùng hố sau (đầu mũi tên) và trong ống sống cổ với tín hiệu thấp trên hình T1W và T2W; túi tĩnh mạch dãn có huyết khối tín hiệu cao trên hình T1W và T2W chèn ép tủy ngang mức C2; phù tủy từ ngang mức C2 đến C5 tín hiệu cao trên hình T2W*

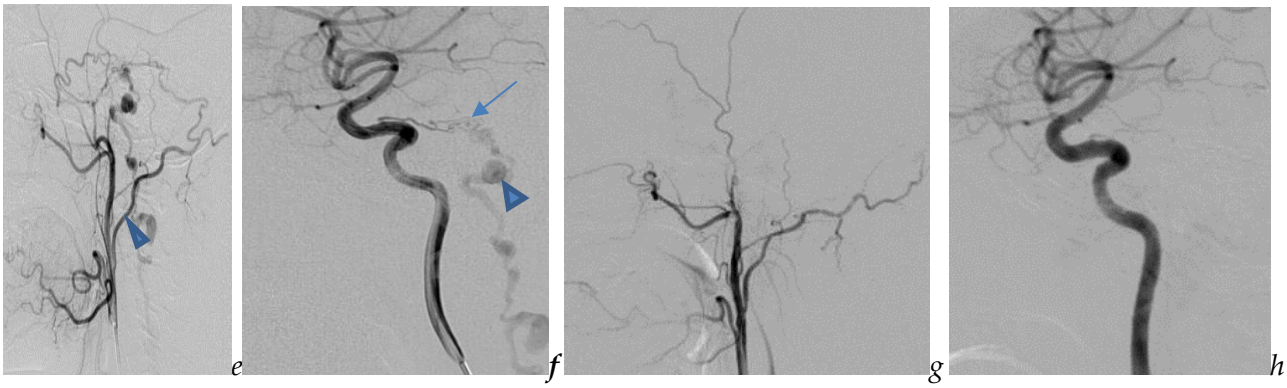

Hình 2 e,f: *Trường hợp 2. Hình chụp xóa nền động mạch cảnh ngoài bên phải tư thế nghiêng (e) cho thấy rò động tĩnh mạch màng cứng vùng lều tiểu não từ các nhánh màng cứng chủ yếu từ động mạch màng não giữa và động mạch màng não phụ; tư thế thẳng và chếch cho thấy giãn tĩnh mạch tiểu não. Hình chụp xóa nền động mạch cảnh trong bên phải tư thế nghiêng (f) cho thấy rò động tĩnh mạch màng cứng vùng lều tiểu não (mũi tên) từ các nhánh màng cứng của động mạch cảnh trong phải đoạn xoang hang dẫn lưu về tĩnh mạch tủy trước kèm túi dãn tĩnh mạch ngấm thuốc không đều (đầu mũi tên). Hình chụp mạch máu xóa nền động mạch cảnh ngoài (g) và cảnh trong (h) đối bên tư thế nghiêng: Không thấy hình ảnh bất thường mạch máu.*

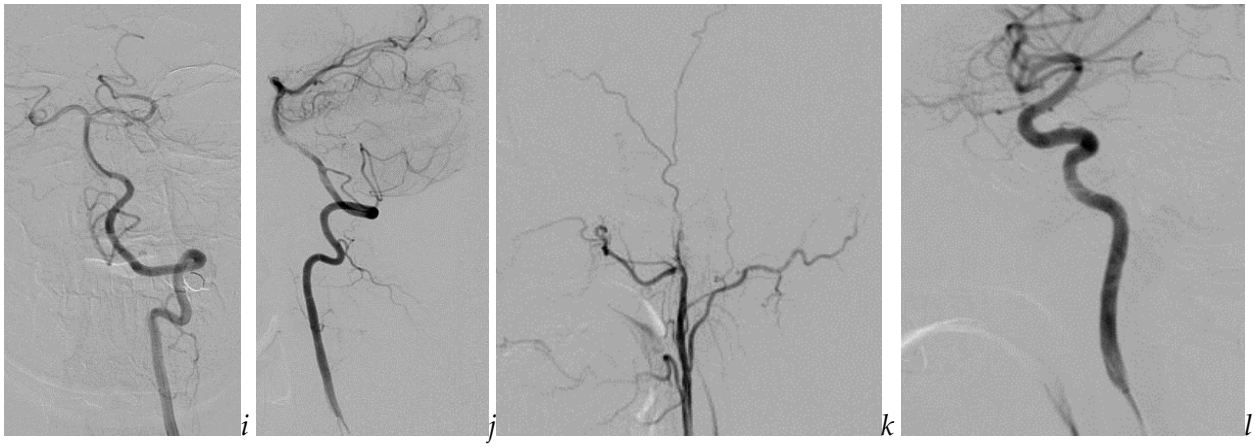

Hình 2 i,j: *Trường hợp 2. Hình chụp xóa nền động mạch đốt sống trái tư thế thẳng (i) và nghiêng (j) không thấy bất thường ở tuần hoàn sau và động mạch cột sống trước ở vùng cổ. Hình chụp xóa nền động mạch cảnh ngoài (m) và cảnh trong (n) bên phải tư thế nghiêng sau khi bơm keo gây tắc lỗ rò cho thấy đường rò đã mất*

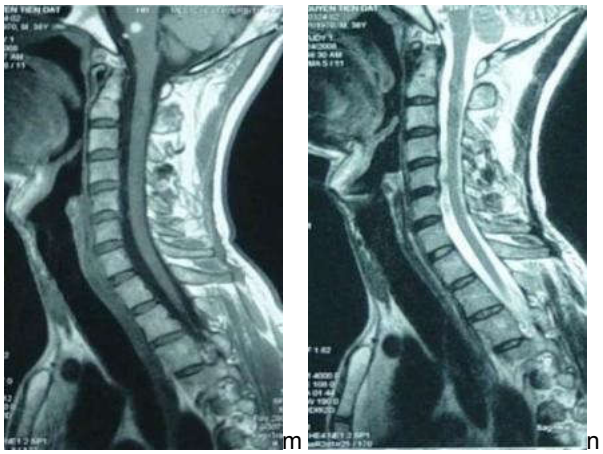

Hình 2 m,n: *Trường hợp 2. Hình cộng hưởng từ T1W (m) và T2W (n) mặt cắt đứng dọc 3 tháng sau can thiệp cho thấy không còn phù nề tủy cổ, không còn hình ảnh các mạch máu dãn bất thường quanh tủy*

TRƯỜNG HỢP 3

Bệnh nhân nữ Nguyễn Thị T., 53 tuổi, nhập viện vì nhức đầu, chóng mặt

Cộng hưởng từ cho thấy có hình ảnh dòng chảy mạch máu không tín hiệu ngoằn ngoèo và túi tĩnh mạch dãn có huyết khối ở vùng góc cầu tiểu não phải (hình 3 a,b). Cộng hưởng từ cột sống cổ mặt phẳng đứng dọc cho thấy nhiều đốm dòng chảy mạch máu không tín hiệu nằm dọc mặt trước tủy cổ (hình 3.c).

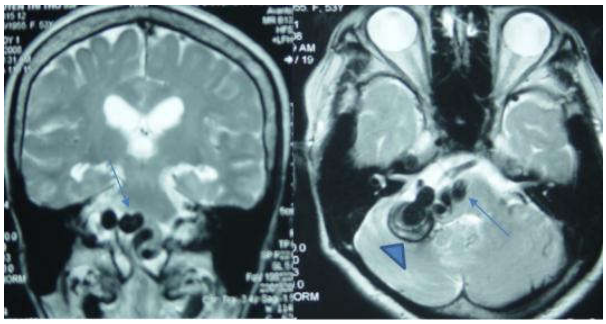

Hình 3 a,b:*. Trường hợp 3. Cộng hưởng từ sọ não mặt phẳng đứng ngang (a) và mặt phẳng ngang (b) cho thấy hình ảnh dòng chảy mạch máu không tín hiệu ngoằn ngoèo (mũi tên) và túi tĩnh mạch dãn có huyết khối ở vùng góc cầu tiểu não phải (đầu mũi tên).*

Hình 3c: *Cộng hưởng từ cột sống cổ mặt phẳng đứng dọc (c) cho thấy nhiều đốm nhỏ dòng chảy mạch máu không tín hiệu nằm dọc mặt trước tủy cổ tín hiệu thấp trên hình T2W*

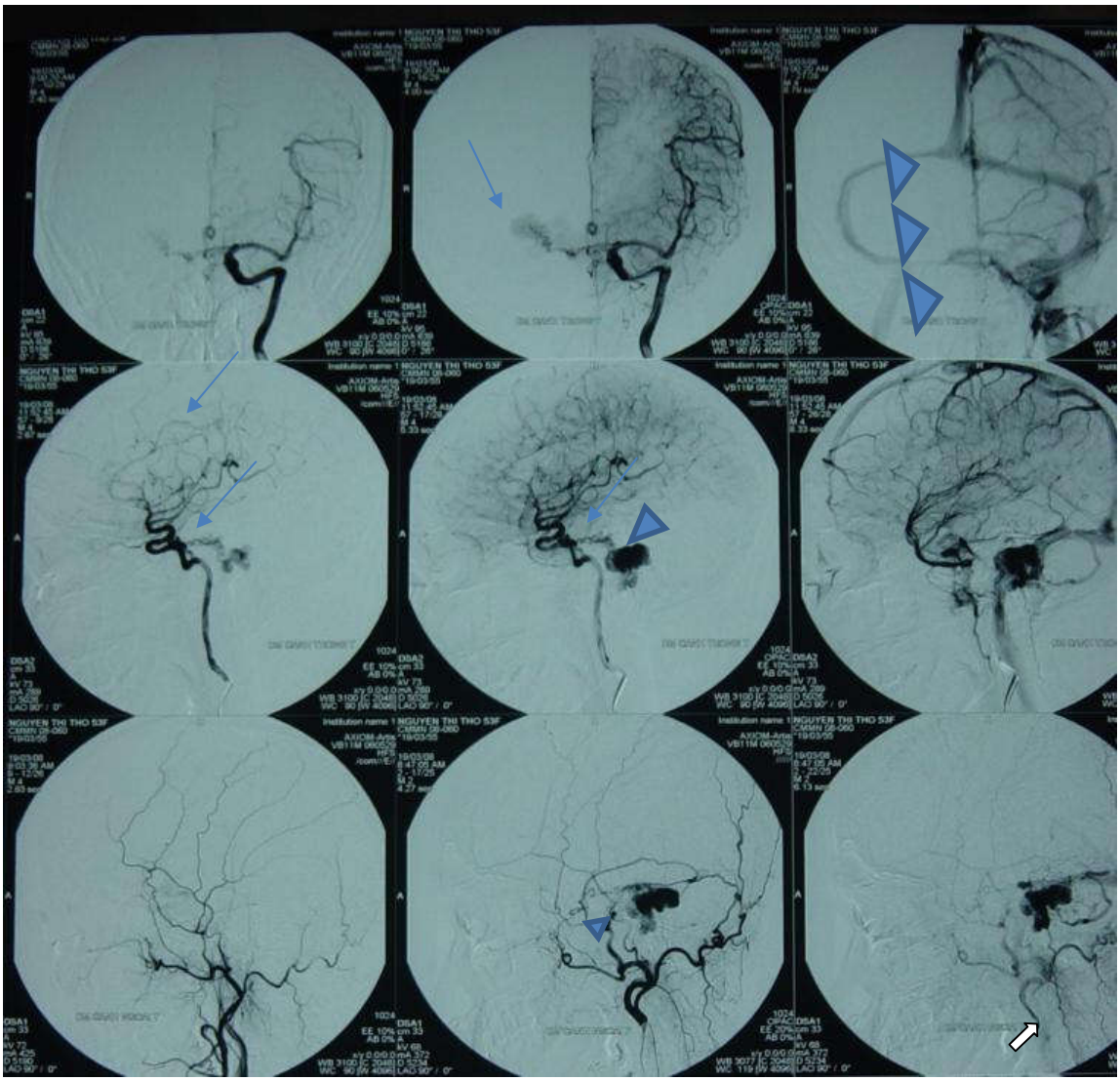

Hình 3 e-m: *Trường hợp 3. Hình chụp động mạch cảnh trong trái tư thế thẳng (e,f,g) và nghiêng (h,i,j) cho thấy động mạch rò từ các nhánh nhỏ trong đoạn xoang hang có dẫn lưu tĩnh mạch bất thường vào vùng xoang hang phải và tĩnh mạch tiểu não phải (mũi tên). Hình chụp động mạch cảnh ngoài trái tư thế nghiêng (k) bình thường, trong khi hình chụp động mạch cảnh ngoài phải thì động mạch (l) cho thấy rò động tĩnh mạch màng cứng vùng lều tiểu não từ các nhánh màng cứng của động mạch màng não giữa, màng não phụ, động mạch chẩm phải; thì muộn (m) và thì tĩnh mạch cho thấy tĩnh mạch dẫn lưu bị dãn lớn có huyết khối, có dãn tĩnh mạch tủy (mũi tên trắng)*

Hình chụp động mạch cảnh trong trái xóa nền (hình 3 e-j) cho thấy động mạch rò từ các nhánh nhỏ trong đoạn xoang hang có dẫn lưu tĩnh mạch bất thường vào vùng xoang hang phải và tĩnh mạch tiểu não phải. Hình chụp xóa nền động mạch cảnh ngoài phải thì động mạch (hình 3l) cho thấy rò động tĩnh mạch màng cứng vùng lều tiểu não từ các nhánh màng cứng của động mạch màng não giữa, màng não phụ, động mạch chẩm phải; thì muộn (hình 3 m) và thì tĩnh mạch cho thấy tĩnh mạch dẫn lưu bị dãn lớn có huyết khối, có dãn tĩnh mạch tủy. Sau khi bơm keo gây tắc lỗ rò với *Histoacryl* (n-butyl-2-cyanoacrylate: *NBCA*), bệnh nhân hết chóng mặt, không còn hình ảnh mạch máu dãn bất thường ở vùng góc cầu tiểu não và quanh tủy cổ.

Hình 3 n: *Trường hợp 3. Hình chụp siêu chọn lọc vào động mạch màng cứng trong đoạn xoang hang động mạch cảnh trong phải trước khi bơm keo gây tắc, cho thấy rõ tĩnh mạch dẫn lưu*

BÀN LUẬN

Rò động tĩnh mạch màng cứng nội sọ với dẫn lưu tĩnh mạch quanh tủy được mô tả lần đầu bởi Woimant và cộng sự vào năm 1982[11]. Kể từ đó, vài trường hợp khác đã được báo cáo với tổn thương ở màng cứng trong sọ hay ở bể lớn[9,3,10]. Theo phân loại của Cognard và cộng sự[2], dựa trên bệnh cảnh lâm sàng và đối chiếu với hình chụp mạch, tổn thương này được xếp vào loại 5 của rò động tĩnh mạch màng cứng nội sọ.

Nguyên nhân của rò động tĩnh mạch màng cứng nội sọ còn chưa được biết rõ. Huyết khối các tĩnh mạch màng cứng có thể là nguyên nhân[11,10] Vị trí của rò động tĩnh mạch màng cứng nội sọ với dẫn lưu tĩnh mạch quanh tủy thường là ở màng cứng hố sau như ở lều tiểu não, ở bể lớn, xoang tĩnh mạch đá và vùng đỉnh xương đá[7].

Theo y văn mô tả, rò động tĩnh mạch màng cứng nội sọ với dẫn lưu tĩnh mạch quanh tủy thường gặp ở nam, tuổi từ 31 đến 78, trung bình là 57 tuổi[7]. Điều này cũng phù hợp với nhóm bệnh nhân có rò động tĩnh mạch màng cứng ở cột sống[6].

Triệu chứng thường là khởi phát đột ngột và tiến triển, với yếu liệt tứ chi (triệu chứng yếu liệt cánh tay gặp ở trên 50% các trường hợp) và rối loạn cơ vòng, có thể giải thích do phù nề tủy sống với tín hiệu cao trên hình T2W. Rối loạn hệ thần kinh tự chủ (tăng hoặc giảm huyết áp, rối loạn nhịp) là triệu chứng hiếm gặp hơn, có thể giải thích do tổn thương hành não. Ở trường hợp 1, bệnh nhân bị khó thở tiến triển và tử vong sau thở máy 20 ngày có thể do tổn thương phù nề ở hành tủy.

Trong cả ba trường hợp của chúng tôi, trên hình cộng hưởng từ đặc biệt là hình T2W đều cho thấy có dòng chảy mạch máu không tín hiệu (flow-voids) ngoằn ngoèo ở vùng hố sọ sau với những búi tĩnh mạch dãn đi kèm với hình ảnh dãn các mạch máu quanh tủy. Ở trường hợp 1 và trường hợp 2 có tổn thương tủy, trường hợp 3 không có tổn thương tủy. Laurent Brunereau và cộng sự cho rằng những bệnh nhân không có tổn thương tủy khi dẫn lưu tĩnh mạch chỉ giới hạn ở vùng tủy cổ; tổn thương tủy chỉ hiện diện ở những bệnh nhân mà dẫn lưu tĩnh mạch xuống đến vùng chóp cùng[1].

Trên hình cộng hưởng từ có tiêm thuốc tương phản, có thể thấy rõ hơn các tĩnh mạch dãn bất thường ở quanh tủy với hình ảnh dòng chảy mạch máu ngoằn ngoèo. Trong những trường hợp này, chỉ những tĩnh mạch quanh tủy là bắt thuốc tương phản, tủy sống không bắt thuốc tương phản. Tổn thương tủy sống trong rò động tĩnh mạch màng cứng là tình trạng phù nề do ứ trệ máu trong hệ tĩnh mạch và do tĩnh mạch trong tủy dẫn lưu kém[8], hơn là do nhồi máu tủy. Và khi lỗ rò được can thiệp giải quyết, tình trạng phù nề tủy cũng biến mất như trong trường hợp 2 của chúng tôi. Trong trường hợp 1 và trường hợp 2, vùng trung tâm tủy sống bị phù nề tăng tín hiệu trên hình T2W, chừa lại vùng ngoại vi dưới màng mềm không tăng tín hiệu. Sự phân bố này phù hợp với nguyên nhân phù tủy do rối loạn huyết động. Sự tăng áp lực trong đám rối tĩnh mạch quanh tủy là do rò giữa động-tĩnh mạch màng cứng và do dẫn lưu tĩnh mạch không tốt[8]. Áp lực ở các tĩnh mạch trong màng cứng quanh tủy ở những bệnh nhân rò động tĩnh mạch màng cứng tủy đã được Hassler và cộng sự chứng minh trong phẫu thuật là cao hơn 60-87% so với áp lực trung bình của hệ động mạch. Do các tĩnh mạch trong tủy không có van

nên dễ dàng bị ảnh hưởng trực tiếp khi các tĩnh mạch quanh tủy tăng áp lực, và do đó giảm sự chênh lệch áp lực giữa động tĩnh mạch trong tủy gây tổn thương tủy do phù ngoại bào và sung huyết tủy. Tín hiệu tủy bình thường ở vùng ngoại vi dưới màng mềm có thể giải thích do dẫn lưu trực tiếp của dịch ngoại bào vùng này vào khoang dịch não tủy qua màng mềm tủy[4].

Do vậy, mục tiêu của điều trị rò động tĩnh mạch màng cứng nội sọ là gây tắc hoàn toàn các nguồn động mạch rò bằng can thiệp nội mạch đường động mạch, hoặc tĩnh mạch. Vị trí gây tắc là ở đoạn cuối động mạch rò và đoạn đầu tĩnh mạch dẫn lưu.

KẾT LUẬN

Mặc dù hình ảnh phù vùng trung tâm tủy và dãn các mạch máu quanh tủy trên cộng hưởng từ là những dấu hiệu điển hình của rò động tĩnh mạch màng cứng tủy, nhưng những trường hợp có dòng chảy mạch máu không tín hiệu ngoằn ngoèo ở vùng hố sọ sau với những búi tĩnh mạch dãn đi kèm với hình ảnh dãn các mạch máu quanh tủy có hoặc không có kèm tổn thương tủy là không thể loại trừ rò động tĩnh mạch màng cứng vùng lều tiểu não với dẫn lưu tĩnh mạch quanh tủy sống.

Rò động tĩnh mạch màng cứng nội sọ với dẫn lưu tĩnh mạch quanh tủy là nguy hiểm nhưng có thể điều trị khỏi bằng cách bơm keo gây tắc động mạch rò qua đường động mạch đùi sử dụng hệ thống máy chụp mạch kỹ thuật số xóa nền.

TÀI LIỆU THAM KHẢO

1. Brunereau L, Gobin YP, Meder JF, et al. Intracranial dural arteriovenous fistulas with spinal venous drainage: relation between clinical presentation and angiographic findings. AJNR Am J Neuroradiol 1996;17:1549–54
2. Cognard C, Gobin YP, Pierot L, Bailly AL, Houdart E, Casasco A, Chiras J, Merland JJ (1995) Cerebral dural arteriovenous fistulas: clinical and angiographic correlation with a revised classification of venous drainage. Radiology 194: 671±680
3. Gobin YP, Rogopoulos A, Aymard A, et al. Endovascular treatment of intracranial dural arteriovenous fistulas with spinal perimedullary venous drainage. J Neurosurg 1992;77:718–23
4. Hutchings M,Weller RO (1986) Anatomical relationship of the pia mater to cerebral blood vessels in man. J Neurosurg 65: 316±325
5. Kendall BE, Logue V. Spinal epidural angiomatous malformations draining into intrathecal veins. Neuroradiology 1977; 13: 181±189
6. Krings T, Geibprasert S. Spinal dural arteriovenous fistulas. AJNR Am J Neuroradiol 2009;30(4):639–648
7. Ricolfi *F et al.* Intracranial dural arteriovenous fistulae with perimedullary venous drainage. Anatomical, clinical and therapeutic considerations. *Neuroradiology (1999) 41: 803±812*
8. Thron AK (1988) Vascular anatomy of the spinal cord. Neuroradiological investigations and clinical symptoms. Springer, Heidelberg NewYork, pp65±75
9. van Rooij WJ, Sluzewski M, Beute GN. Intracranial dural fistulas with exclusive perimedullary drainage: the need for complete cerebral angiography for diagnosis and treatment planning. AJNR Am J Neuroradiol 2007; 28: 348–51
10. Versari PP, D'Aliberti G, Talamonti G, Branca V, Boccardi A, ColliceM(1993). Progressive myelopathy caused by intracranial dural arteriovenous fistula: report of two cases and review of the literature. Neurosurgery 33: 5:14±919
11. Woimant F, Merland JJ, Riché MC, de Li.ge P, Bertrand HJ, Bacri D, Haguenau M, Pepin B (1982) Syndrome bulbo-médullaire en rapport avec une fistule artério-veineuse méningée du sinus latéral à drainage veineux medullaire.Rev Neurol 138: 559±566

Ngày nhận bài báo: *4/11/2015*

Ngày phản biện nhận xét bài báo : *9/11/2015*

Ngày bài báo được đăng: *05/12/2015*